Portales artroscópicos radiocarpianos y mediocarpianos Anatomía aplicada y técnica quirúrgica

Dr. Álvaro Muratore

RESUMEN: En este trabajo se presentan una serie de medidas generales para la realización de artroscopías de muñeca.
Se hace una introducción con la anatomía aplicada y la técnica quirúrgica básica para la colocación de los diferentes portales y la aplicación clínica de los portales más utilizados para la artroscopía de muñeca tanto radiocarpiana como medioarpiana.

ABSTRACT: *In this paper we present the basics for wrist arthroscopy. Applied anatomy for portal positioning and clinical application of most used portals are discussed.*
Key words: *arthroscopy; wrist; portals; anatomy*

INTRODUCCION

La base del éxito de una cirugía artroscópica comienza con el correcto posicionamiento de los portales, esto sin duda es aplicable para la artroscopía de pequeñas articulaciones. Las fallas en la ubicación de los portales puede llevar a no poder realizar la cirugía, a dañar la óptica o bien a causar lesiones graves y permanentes al paciente (1, 2, 3, 4, 5).
Los portales dorsales para la artroscopía de muñeca son los más comúnmente utilizados y se realizan entre los septos que existen entre los tendones extensores. Por lo tanto la denominación de los portales radiocarpianos dorsales tiene que ver con la relación entre las divisiones tendinosas que existen en el retináculo extensor. (6, 7)
Los tabiques fibrosos que existen en el dorso de la muñeca determinan 6 compartimientos cerrados por los que atraviesan diferentes tendones (Fig. 1), estos compartimientos descriptos desde radial hacia cubital contienen los siguientes tendones:
Compartimiento 1: Abductor largo del pulgar y extensor corto del pulgar.
Compartimiento 2: Primer y segundo radial externo.
Compartimiento 3: Extensor largo del pulgar.
Compartimiento 4: Extensor común de los dedos y extensor propio del índice.
Compartimiento 5: Extensor propio del 5to dedo.
Compartimiento 6: Cubital posterior.

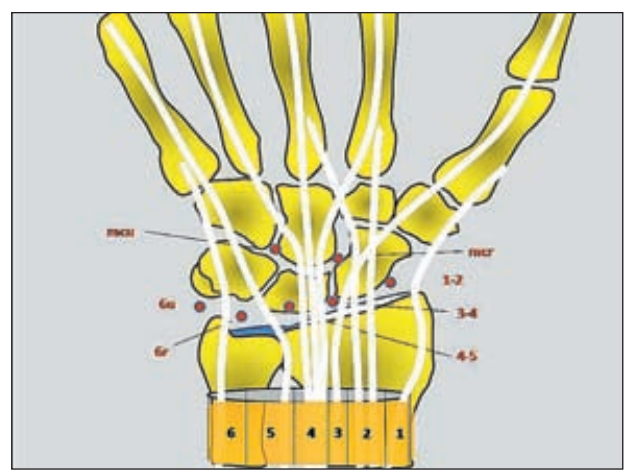

Figura 1: Esquema de la muñeca con la disposición de los tendones extensores y la colocación de los portales en los espacios intertendinosos.

Por ejemplo si decimos portal radiocarpiano 3-4 quiere decir que está ubicado entre el radio y el carpo entre los compartimientos 3 y el 4 del retináculo extensor lo que equivale a decir que ingresa a la muñeca entre los tendones del extensor largo del pulgar y el extensor común de los dedos.

CLIMBA (Clínica de la mano Buenos Aires)
Viamonte 1632
Contacto Muratore@climba.com.ar

Medidas generales en artroscopía de muñeca

La artroscopía de muñeca se realiza por los general bajo anestesia plexual, con manguito hemostático y el codo a 90º. A diferencia de la artroscopia en grandes articulaciones no hace falta presión de líquido, es más puede realizarse en seco. Para un mejor acceso a la articulación se utiliza un dispositivo para tracción o torre de tracción que inmoviliza el codo a 90º de flexión y tracciona de los dedos con tractores digitales. (6, 7, 8) (Fig. 2)

Previo a la realización de los portales y con el paciente anestesiado y posicionado hay que hacer el reconocimiento palpatorio de la muñeca, con tracción mínima para poder identificar las eminencias óseas del dorso del radio, ante la duda se puede realizar una suave flexo extensión de muñeca para distinguir más claramente el radio del carpo.

Una vez ubicadas las referencias palpatorias fundamentales como el tubérculo de lister y el tendón del cubital posterior se procede a ubicar la zona de los portales con una aguja endovenosa 40/8 el objetivo es lograr que la aguja entre perpendicularmente a la articulación.

Como el radio tiene inclinación palmar se deberá tener cuidado en lograr la misma inclinación para no traumatizar el cartílago del cóndilo carpiano (Fig. 3).

Con la zona identificada con una aguja, se realizara la incisión cutánea con un bisturí numero 11. La incisión del portal se realiza solamente en la piel para prevenir lesiones de nervios superficiales o tendones extensores. En este momento y antes de colocar instrumental a través de la articulación es prudente aumentar la tracción, luego con una pinza Halsted se divulsiona la piel y se atraviesa la capsula articular en manera a traumática. Una vez que se realiza la divulsión capsular con la pinza Halsted se coloca el trócar romo y luego la óptica para iniciar la inspección de la articulación.

Figura 2: Paciente decúbito dorsal posicionado en torre de tracción codo a 90ª fijación del brazo y tracción digital.

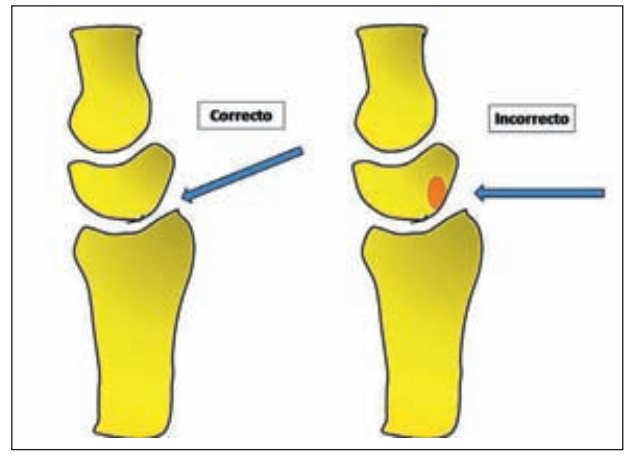

Figura 3: Colocación correcta del trócar en la interlinea articular para no dañar los cartílagos de la muñeca o el carpo.

Todo este procedimiento es bastante reglado pero puede modificarse de acuerdo a la experiencia personal y se realiza para asegurar que el portal no se realice muy proximal o muy distal, de esa manera se previenen dificultades posteriores para visualizar la articulación y complicaciones como el denudamiento cartilaginoso al entrar con el trocar a la articulación.

Como en una artroscopía de muñeca los espacios son pequeños la colocación de la óptica debe ser periférica a la zona que queremos visualizar. Por ejemplo los portales volares sirven para visualizar la cápsula dorsal y la colocación de la óptica en los portales más cubitales como el 6r o 4-5 sirven para visualizar el borde radial.

Anatomía aplicada, referencias palpatorias

El correcto posicionamiento de los portales comienza con la palpación de la muñeca

La anatomía palpatoria básica independientemente de la edad y la contextura física de los pacientes casi siempre muestra referencias importantísimas que nos sirven para la ubicación de los portales principales.

Las referencias palpatorias fundamentales de anatomía de la muñeca son: el radio distal; la estiloides radial; la tabaquera anatómica; el tubérculo de Lister; la base del segundo metacarpiano; la depresión

mediocarpiana, la articulación radiocubital; la cabeza del cúbito; el tendón del cubital posterior; la apófisis estiloides del cúbito; el tendón del palmar mayor y el tendón del cubital anterior (Fig. 4).

El radio distal, con la estiloides radial:
Se puede palpar todo el contorno del radio distal localizando la punta del la estiloides radial palpando todo el dorso del radio hasta llegar la articulación radiocubital.

La tabaquera anatómica
Se encuentra entre los tendones abductor largo, extensor corto del pulgar y el extensor largo del pulgar en el fondo se encuentra en escafoides en la articulación radiocarpiana y también cruza en forma oblicua la arteria radial.
Como medida práctica se palpa la punta de la estiloides radial y los tendones del primer compartimiento e inmediatamente dorsal a estas referencias se encontrara la tabaquera anatómica

Tubérculo de Lister
Prominencia ósea central que sirve como guía o polea de reflexión para el tendón del extensor largo del pulgar ubicado en el extremo distal del radio sobre el dorso 10 mm. a proximal del margen articular.

La base del segundo metacarpiano
Es la prominencia ósea distal al carpo. Generalmente la base del segundo metacarpiano está más desarrollada y es un poco más gibosa que la de los otros cinco metacarpianos así que la articulación carpometacarpiana del segundo es fácilmente localizable. De esta manera podemos determinar palpatoriamente la zona carpiana distal.

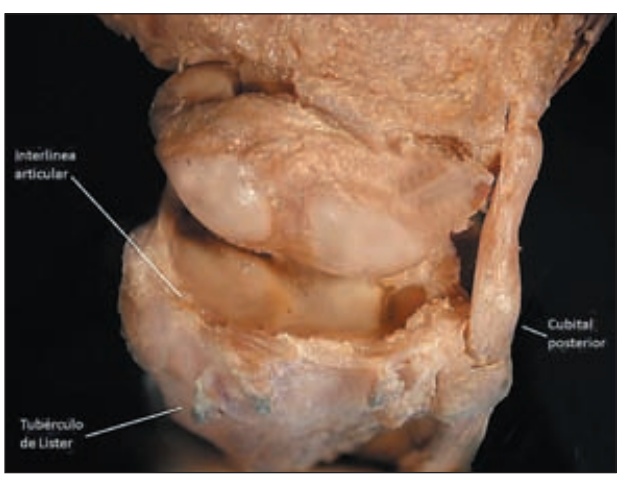

Figura 4: Se observa disección anatoómica de muñeca con resección de tendones y cápsula articular se observan las relaciones de las referencias palpatorias fundamentales el tendón cubital posterior y tubérculo de lister con la articulación radiocarpiana

La depresión mediocarpiana
A mitad del camino entre el tubérculo de Lister y la base del segundo metacarpiano se encuentra una depresión que coincide con la articulación mediocarpiana. La palpación de esta fosa sirve para localizar la zona más radial de la articulación mediocarpiana entre el borde radial del hueso grande, el trapecio y el extremo distal del escafoides.

La articulación radiocubital y la cabeza del cúbito
Se puede identificar la articulación radiocubital palpando el dorso de la muñeca, ante la duda hay que realizar suaves movimientos pronosupinatorios, localizar el borde medial del radio, inmediatamente a medial se palpa una hendidura que coincide con la articulación radiocubital.
Todavía más hacia el borde cubital se palpa toda la convexidad del extremo distal del cúbito.

Tendón cubital posterior o extensor carpi ulnaris (ecu)
Grueso tendón ubicado en el borde cubital de la muñeca que se dirige a la base del 5to metacarpiano cruzando por el dorso de la cabeza del cúbito y sirve para la extensión y desvío cubital de la muñeca.
Muchas veces este tendón no es palpable en forma directa pero podemos inferir su ubicación en forma indirecta palpando los bordes de la corredera osteoligamentaria que existe en el dorso del extremo proximal del cúbito por donde transcurre este tendón (compartimiento 6).

Apófisis estiloides cubital
Se identifica palpando el borde cubital del cúbito mientras se hacen maniobras de pronosupinación. Su situación relativa varía en forma con maniobras de pronosupinación encontrándose más a volar con maniobras de pronación de la muñeca y más a dorsal con maniobras de supinación radiocubital.
Desde el punto de vista práctico para realizar una reparación artroscópica del ligamento triangular la estiloides cubital marca el límite entre la zona volar y la zona dorsal del ligamento, todas las lesiones desde la estiloides cubital hacia posterior son dorsales y hacia anterior son lesiones volares.

Tendón cubital anterior o flexor carpi ulnaris (fcu)
Grueso tendón para la flexión palmar, desvío cubi-

tal y estabilización del borde cubital de la muñeca. Se encuentra en intima relación con el paquete neurovascular del borde cubital de la muñeca su dirección coincide con la línea entre la epitróclea y el hueso pisiforme del carpo.
La palpación se inicia desde distal a proximal por el borde cubital de la muñeca se palpa primero el hueso pisiforme y se realiza la palpación hacia proximal sintiendo la impronta del tendón en el tejido subcutáneo. (Fig. 5)

Tendón palmar mayor o flexor carpi radialis (fcr)
Es un potente tendón para la flexión palmar y desvío radial de la muñeca, se dirige hacia el segundo metacarpiano y se ubica en la cara volar y radial de la muñeca.
Se palpa en la cara volar de la muñeca en el borde radial a la altura del segundo rayo.
Sirve para ubicar como punto de referencia en la muñeca para ubicar a la arteria radial, ya que entre este tendón y los tendones del primer compartimiento extensor s puede palpar el pulso radial.

Portales radiocarpianos
Portal 1-2.
Entre el primer y segundo compartimiento dorsal de la muñeca distal a la punta de la estiloides radial sobre la tabaquera anatómica.
❑ Portal de Visualización.
Articulación radiocarpiana faceta semilunar del radio.
❑ Portal de Instrumentación.
Estiloidectomía radial, ganglión volar.
Visto desde portal 3-4

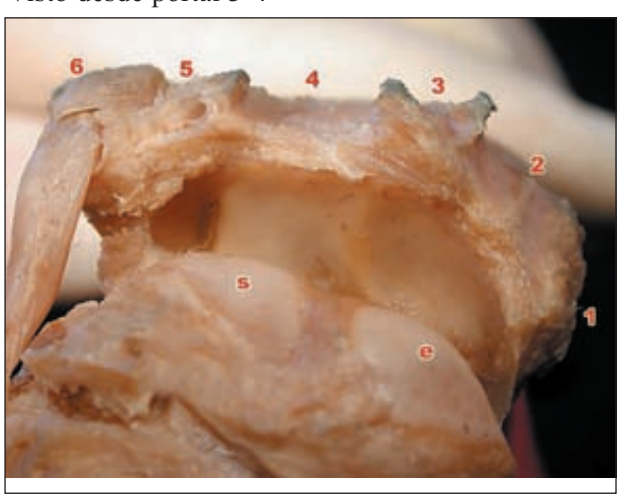

Figura 5. Artotomía de muñeca en la que se evidencia la articulación radiocarpiana ,el tendón cubital posterior en el 6to compartimiento y su relación con los demás canales para los tendones extensores en radio distal.

Portal 3-4
Se ubica en el dorso de la muñeca 10 mm a distal del tubérculo de Lister tiene utilidad como:
❑ Portal de visualización.
Portal principal por el que siempre conviene iniciar la exploración radiocarpiana, se puede realizar la inspección del borde cubital y parte del borde radial de la muñeca. (Fig. 6)
❑ Portal de instrumentación.
Acceso a toda la carilla del radio distal, útil en reducción de fracturas articulares del radio distal, estiloidectomias del radio, se puede además acceder al escafoides, al semilunar y a ligamento escafolunar, se puede palpar su tensión, detectar rupturas groseras y realizar shaving ligamentario.
Se accede además a la cápsula dorsal y volar de la articulación radiocarpiana por lo que es muy útil para el tratamiento de gangliones palmares y dorsales

Portal 4-5
Portal radiocarpiano intermedio entre el 3-4 y el 6-r
Utilidad.
❑ Portal de visualización.
Excelente visualización del borde radial de la muñeca reducción de fracturas articulares estiloidectomía radial. (Fig. 7)
Resección de gangliones volares y dorsales.
Estiloides radial, cápsula dorsal. Escafoides.
Articulación escafolunar.

Figura 6: Visualización ligamentos palmares por portal 3-4

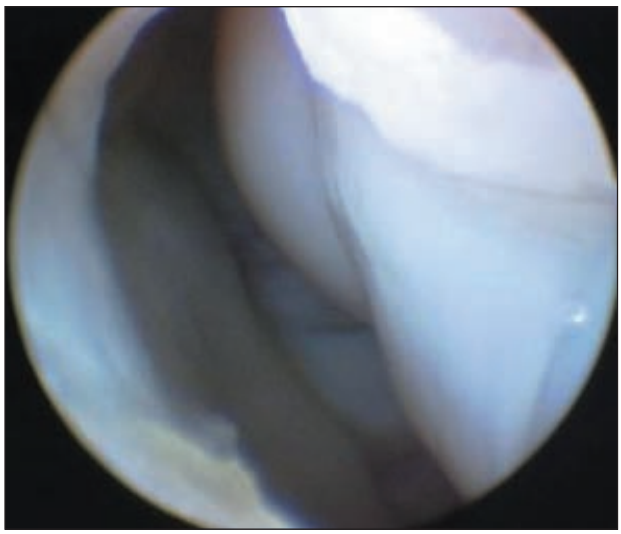

Figura 7: Se observa borde radial de muñeca visto por portal 4-5 a la derecha se observa la convexidad del carpo y la articulación escafolunar, a la izquierda se observa la superficie articular del radio.

Portal de instrumentación.
Portal inicial para el palpador, Reparación de ligamento triangular.

Portal 6-r

Portal inmediatamente radial al tendón del cubital posterior.
Portal de visualización.
Para visualización del borde radial de muñeca, radio y semilunar. (Fig. 8)
Portal de instrumentación.
Sutura del ligamento triangular.

Figura 8: Borde radial de muñeca visto por portal 6r. A la izquierda se observa la estiloides radial, a la derecha la convexidad del escafoides y arriba se encuentra la capsula dorsal.

Portal 6-u

Portal inmediatamente cubital al tendón del cubital posterior.
Portal de visualización.
Para visualización del borde radial de muñeca, radio y semilunar.
Portal de instrumentación.
Sutura del ligamento triangular.

Portales volares.
Se realizan sobre el pliegue de flexión de la muñeca son de realización más dificultosa que los portales dorsales ya que hay menos puntos de referencia palpatorios para su identificación (9, 10)
Portal volar radial
Se realiza sobre el pliegue de flexión de la muñeca inmediatamente radial al tendón del palmar mayor
Portal de visualización.
Visualización del dorso de la articulación radiocarpiana útil para sinovectomía y gangliones.
Portal de instrumentación.
Sinovectomía de muñeca tanto del borde radial y cubital

Portal volar cubital,

Se realiza sobre el pliegue de flexión de la muñeca 1 cm a radial del tendón del cubital anterior con una incisión longitudinal de 1 cm con divulsión de estructuras tendinosas.
Portal de visualización.
Excelente visualización del dorso de la articulación radiocubital lesiones dorsales del ligamento triangular
Portal de instrumentación.
Reparación de lesiones radiocarpianas volares.

Portales medio carpianos

Portal mediocarpiano radial mcr.
Se ubica 10 mm a distal del portal 3-4 (20 mm a distal del tubérculo de Lister) A mitad del camino entre el tubérculo de Lister y la base del segundo metacarpiano se encuentra la articulación mediocarpiana, portal mcr (11,12, 13, 14).

Utilidad

Portal de visualización:
Visualización de articulación radiocarpiana,entre escafoides semilunar y hueso grande, es el portal por el que se puede localizar en forma más sencilla la articulación entre el escafoides y el semilunar ya que esta articulación no presenta ligamentos intrínsecos escafolunares en la articulación mediocarpiana.

Portal de instrumentación:
Palpación de la tensión del ligamento escafolunar desde la articulación mediocarpiana.
Reducción de fracturas de escafoides.

Portal medio carpiano cubital mcu:
Se ubica 10 mm a distal del portal 4-5, a la misma altura del portal mcr en el eje del 4to rayo.

Portal de visualización:
Visualización de articulación mediocarpiana entre hueso grande, semilunar, hueso ganchoso y piramidal.
Sirve para observar lesiones en los ligamentos entre semilunar y piramidal y entre hueso grande y piramidal.

Portal de instrumentación:
Palpación de la tensión ligamentaria. lunopiramidal y piramido grande.

Portales radiocubitales
Se puede revisar la articulación radiocubital desde distal o sea desde la articulación cubitocarpiana distal al disco articular del ligamento triangular por los portales 6r o 6u o por un portal radiocubital proximal. (6,7, 15)

La utilidad es de los portales radiocubitales es relativa, ya que no siempre pueden realizarse.
Necesita como requisitos un cubito minor importante para tener espacio para el artroscopio entre el cubito y el ligamento triangular, el otro caso en el que puede realizarse es ante una lesión ligamentaria entre el cubito y el disco articular tipo des inserción foveal que cree la laxitud suficiente para poder colocar el artroscopio.
El buscar realizar estos portal con una un articulación muy cerrada puede ser demasiado traumático y esta desaconsejado.

Portal radiocubital proximal
Se ubica 20 mm a proximal al portal 4-5 se aconseja previo a la incisión cutánea realizar la inyección de 10 cm cúbicos de aire en la articulación para distenderla luego de la palpación del área se realiza el portal con un bisturí número 11.
La colocación del trócar se realiza con la muñeca en ligera supinación para relajar los ligamentos radiocubitales dorsales.

Portal de visualización:
Se logra la visualización de la metáfisis distal del cúbito y el dorso de la articulación radiocubital distal
Portal de instrumentación:
Se puede utilizar para realizar una sinovectomía radiocubital o para realizar la remoción de cuerpos libres radiocubitales.

CONCLUSIONES

La artroscopia de muñeca es una técnica confiable tanto para el diagnóstico como para el tratamiento de diversas lesiones en la muñeca.
El éxito de la cirugía comienza con el correcto diseño de los portales.
Cada portal tiene una doble utilidad tanto la visualización como para trabajo según coloquemos óptica o shaver.
Los portales mal colocados no logran una buena visión y además pueden ser traumáticos tanto para los ligamentos como para el cartílago articular.
Los portales más comúnmente utilizados son:
3**-4 :** Con la colocación de la óptica se logra visualización del borde cubital.
3-4: Como portal de trabajo se utiliza para la reparación del ligamento escafolunar y resección de gangliones dorsales.
6**r y el 6u**: Con colocación de óptica se logra la visualización del borde radial de la muñeca. (ver fig. 9)
6r y 6u: Como portal de trabajo se utilizan para reparación del ligamento triangular.

Figura 9: Realización de portales 3-4(trabajo) y 6r (visualización) en procedimiento de extracción de un ganglión de muñeca

Mcr y mcu se utilizan para la inspección y trabajo en la articulación mediocarpiana y para confirmar

lesiones ligamentarias disociativas de los ligamentos escafolunar y lunopiramodal.

Los portales volares y los portales radiocubitales son poco utilizados.

BIBLIOGRAFIA

1. Abrams RA, Petersen M, Botte MJ. Arthroscopic portals of the wrist: an anatomic study. J Hand Surg 1994;19A:940–944.
2. Bettinger PC, Cooney WP III, Berger RA. Arthroscopic anatomy of the wrist. Orthop Clinic North Am 1995;26:707–719.
3. Botte MJ, Cooney WP, Linscheid RL.Arthroscopy of the wrist: anatomy and technique. J Hand Surg 1989;14A:313–316.
4. Culp R, Osterman AL, Kaufmann RA. Wrist Arthroscopy: OperativeProcedures. In Green DP, Hotchkiss RN, Pederson WC, Wolfe SW, eds. Green's Operative Hand Surgery. 5th ed. New York: Churchill Livingstone 2005:781– 803.
5. Geissler WB, Freeland AE, Weiss A-PC, et al: Techniques of wrist arthroscopy. J Bone Joint Surg 1999;81A:1184–1197.
6. Ranjan Gupta, MD, David J. Bozentka, MD, and A.Lee Osterman, MD Wrist Arthroscopy:Principles and Clinical Applications J Am Acad Orthop Surg 2001;9:200-209
7. David J. Slutsky, MD, Daniel J. Nagle, MD Wrist Arthroscopy: Current Concepts (J Hand Surg 2008;33A:1228–1244.
8. Del Piñal et Al Dry Arthroscopy of the Wrist: Surgical Technique J Hand Surg 2007;32A:119–123.
9. David J. Slutsky, MD, FRCS(C) Clinical Applications of Volar Portals in Wrist Arthroscopy Techniques in Hand and Upper Extremity Surgery 8(4):229–238, 2004
10. Slutsky DJ. Wrist arthroscopy through a volar radial portal. Arthroscopy 2002;18:624–630.
11. Eric P. Hofmeister, MD, Khiem D. Dao, MD, San Diego, CA, Keith A. Glowacki, MD, Richmond, VA, CDR Alexander Y. Shin, MD, The Role of Midcarpal Arthroscopy in the Diagnosis of Disorders of the Wrist (J Hand Surg2001;26A:407–414.
12. Toby EB, Poehling GG, Koman AL.Midcarpal arthroscopy.Surg Rounds Orthop 1989:23–27.
13. Viegas SF. Midcarpal arthroscopy: anatomy and portals. Hand Clin 1994;10:577–587.
14. Viegas SF. Midcarpal arthroscopy: anatomy and technique.Arthroscopy 1992;8:385–390.
15. Roth JH. Haddad RG.Radiocarpal arthroscopy and arthrography in the diagnosis and of ulnar wrist pain. Arthroscopy 1986;2:234 –243.