

Osteotomías Proximales Aditivas de Tibia usando Sustituto Óseo. Estudio Comparativo

Dr. Guillermo Skorepa, Dr. Gonzalo Tejada, Dr. Martín Carboni Biso

RESUMEN

Objetivos: demostrar la relación del uso del sustituto óseo con un menor tiempo de consolidación y la menor agresión al paciente.

Material y Métodos: Estudio retrospectivo y comparativo, de dos grupos de pacientes. Grupo A: 13 pacientes (8 hombres y 5 mujeres) con gonartrosis medial y genu varo, tratados con osteotomías de apertura sin sustituto óseo, edad media 53 años. Grupo B: 15 pacientes (12 hombres y 3 mujeres) con osteotomías de apertura con la utilización de sustituto óseo, edad media 48 años. Ambas osteotomías se realizaron con placas tipo Puddu no bloqueadas. Se tomaron radiografías en el postoperatorio inmediato y cada 15 días, para tener un seguimiento de la consolidación en ambos grupos.

Resultados: En el grupo que se utilizó el sustituto óseo, el tiempo de consolidación fue menor con un promedio de 35 días acortando el tiempo de reinserción a las actividades cotidianas.

Conclusión: El uso de sustituto óseo en osteotomía de apertura logra conseguir una consolidación pronta, acortando los tiempos de rehabilitación y de reinserción laboral.

Tipo de Estudio: Terapéutico.

Nivel de evidencia IV.

Palabras claves: Osteotomía de Adición, Sustituto Óseo, Placa Puddu.

ABSTRACT

Objectives: To demonstrate the relationship between the use of bone substitute with less healing time and reduced patient aggression.

Material and Methods: Retrospective study with two groups of patients. Group A: 13 patients (8 men and 5 women) with medial knee osteoarthritis and genu varus osteotomy opening treated without bone substitute. Mean age 53 years. Group B: 15 patients (12 men and 3 women) with opening osteotomies using bone substitute. Average age 48 years. Both osteotomies were performed without locking Puddu plate type. Radiographs were taken immediately after surgery, and every 15 days to keep track of consolidation in both groups.

Results: In the group that used the bone substitute, consolidation time was lower with an average of 35 days shorten, the time of reintegration to daily activities.

Conclusion: The use of bone substitute in open osteotomy manages to get a consolidation early, shortening the rehabilitation and reintegration.

Study Design: Therapeutic.

Level of evidence: IV.

Key Words: Adding Osteotomy, Bone Substitute, Puddu Plate.

INTRODUCCIÓN

La artrosis puede ser de etiología mecánica como consecuencia de un desequilibrio entre la resistencia biológica de la articulación y una sobrecarga mecánica. Según este concepto, la desalineación de las extremidades, produce un desequilibrio de las sollicitaciones que actúan sobre la rodilla y terminan produciendo una artrosis que agrava, cada vez más, la desalineación y la sobrecarga.¹

El objetivo de utilizar la osteotomía es cambiar el eje de carga para modificar la transferencia que supone el peso corporal desde el compartimento más sollicitado hacia el compartimento sano o menos afectado. Intentando a través de ello que la articulación no continúe su desgaste y mejore la calidad de vida del paciente, posponiendo el uso de una prótesis.

El objetivo de este trabajo es demostrar que el uso de un sustituto óseo disminuye el tiempo de consolidación ósea, el tiempo quirúrgico y la agresión al paciente, al no realizar toma de injerto de cresta iliaca.

MATERIALES Y MÉTODOS

Estudio retrospectivo, comparativo entre enero del 2009 a enero del 2011, con dos grupos de pacientes. Grupo A: 13 pacientes (8 hombres y 5 mujeres) con gonartrosis medial y genu varo, tratados con osteotomías de apertura sin sustituto óseo, con una edad media de 53 años. Grupo B: 15 pacientes (12 hombres y 3 mujeres) tratados con osteotomías de apertura con la utilización de sustituto óseo, con una edad media 48 años. Ambas osteotomías se realizaron con placas tipo Puddu no bloqueadas. Ambos grupos de pacientes fueron intervenidos por el equipo quirúrgico (Gráficos 1 y 2). Fueron operadas 60,71% rodillas izquierdas y 39,29% rodillas derechas.

Todos los pacientes presentaron signo-sintomatología

Dr. Guillermo Skorepa

LAR Investigaciones Artroscópicas

Av. Las Heras 1947 – Piso 8° CABA (C1113AAM), Buenos Aires, Argentina

guillermosk@hotmail.com

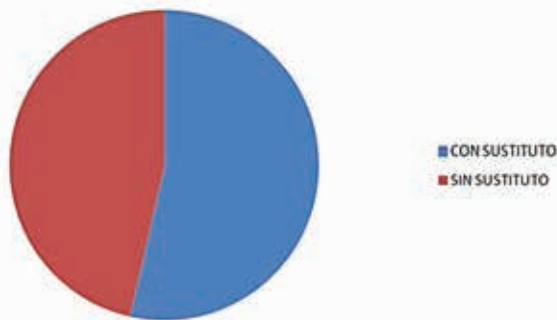
INJERTO DE SUSTITUTO

Gráfico 1: Comparación de pacientes en los que se utilizó o no sustituto óseo.

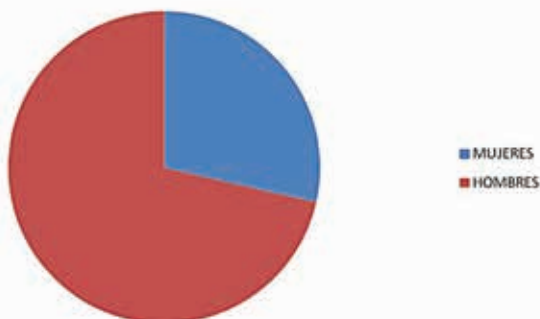
SEXO

Gráfico 2: Comparación entre pacientes según sexo.

progresiva entre los 6 y los 12 meses previos a la consulta.

El motivo de consulta fue: dolor.

El dolor fue registrado según Escala Visual Analógica.

Diagnóstico por imágenes

En el prequirúrgico solicitamos radiografías de ambas rodillas, incidencia frontal en posición "de esquiador" (Fick-Rosenberg-Schuss) y mono podálicas, medición de ejes para miembros inferiores en placa de espinograma, radiografías axiales de ambas rótulas (Merchant), RMN y Centellograma en tres fases óseas de ambas rodillas para descartar osteonecrosis. En ellas se midió el eje anatómico y su ángulo de corrección en el postquirúrgico y cada 15 días, para tener un seguimiento de la consolidación en ambos grupos.

Criterios de selección e inclusión

- Varo moderado con pinzamiento del compartimiento interno menor del 50% (correspondientes a grados I y II de Ahlback).
- Ausencia de sobrepeso.
- Arco de movilidad conservado.
- Ausencia de inestabilidad femorotibial y de dolor femoropatelar.
- Ausencia de subluxación femorotibial.
- Desejo progresivo.
- Deterioro condral femoro tibial a predominio uni-

compartimental.

- Patelofemoral asintomática.
- Edad entre 30-50 años.

Criterios de Exclusión

- Deterioro condral femoro tibial bicompartimental.
- Patelofemoral sintomática.
- Índice de masa corporal superior a 30.
- Pacientes menores de 30 años y mayores de 50.
- Rango de movilidad limitado en flexión o extensión.

Tratamiento quirúrgico

En primer tiempo se realizó un diagnóstico artroscópico mediante portales anterolateral y anteromedial, se efectúa exploración articular sistemática. Se estadifica la lesión condral según la clasificación de Outerbridge, así como también las lesiones asociadas. En caso de lesiones grado III se realizaron microperforaciones.^{2,3}

Luego de concluir el procedimiento artroscópico se realiza la osteotomía de apertura por abordaje anteromedial según técnica. Las osteotomías de apertura se efectuaron con micro sierra y se realiza la fijación y osteosíntesis con placa tipo Puddu no bloqueada.^{3,4}

El foco de las osteotomías de apertura fue rellenado con 2 dosis de sustituto óseo de 10 mg,⁵ previamente mezclado con sangre venosa del paciente y se comparó con el grupo que no se colocó injerto ni sustituto.

Protocolo postoperatorio

El paciente sale de quirófano con calza de yeso en extensión, que la utiliza por 2-3 semanas. Luego se coloca inmovilizador de rodilla por 4 semanas.⁶ El paciente marcha con muletas sin apoyo durante las primeras 4 semanas, al retirar la calza de yeso se realiza ejercicios isométricos, movilidad progresiva, pasiva asistida y activa.

Se indica descarga parcial en la 4 semana postoperatoria y comienza con descarga completa a las 8 semanas.

El seguimiento radiológico estipulado se realizó a la semana y cada 15 días hasta consolidación. Luego cada mes hasta el 6° mes, al noveno y al año.

Evaluación

Se realizó por medio de HSS Knee Score: 100 pts total; 100-85 excelentes; de 84 a 70 buenas; de 69 a 60 justo; menos de 60 pobres.

Se tomaron en cuenta 6 parámetros: el dolor, la función, el rango de movilidad, la fuerza muscular, inestabilidad, contractura en flexión, y tiempo de consolidación en RX progresivas.

También se evaluó por medio de la escala del IKDC: rodilla normal, cercana a lo normal, anormal o severamente anormal. Basado en la función, síntomas, rango de movili-

dad y laxitud articular.⁷

El seguimiento radiológico se realizó a la semana postoperatoria y cada 15 días hasta alcanzar la consolidación.⁸

RESULTADOS

La corrección del eje anatómico fue de 7 grados de media (2-12 grados).

El eje femorotibial demostró mayores valores utilizando placas de mayor número (#12), 7,8 grados de media (4-12 grados), mientras que con la placa de menor tamaño (#10), el resultado fue de 5,9 grados de media (2-10 grados). El tiempo de seguimiento promedio fue de 12 meses (rango entre 10 y 14 meses) (Figs. 1 a 5).

En el grupo con sustituto óseo observamos una tasa de consolidación más pronta, los resultados clínico-radiológicos en el periodo de la quinta semana postquirúrgica, observamos 10 pacientes con consolidación de la osteotomía y en el grupo sin sustituto, en ninguno se evidenciaba consolidación ósea: a partir de la sexta semana, consolidaron 3 pacientes del grupo con sustituto y 6 sin el mismo, durante la séptima semana consolidaron 2 pacientes con sustituto, y 4 sin el mismo y después de la octava semana consolidaron los 3 pacientes restantes sin sustituto óseo (gráfico 3 y 4).

Dolor: Según la Escala Visual Analógica la magnitud del

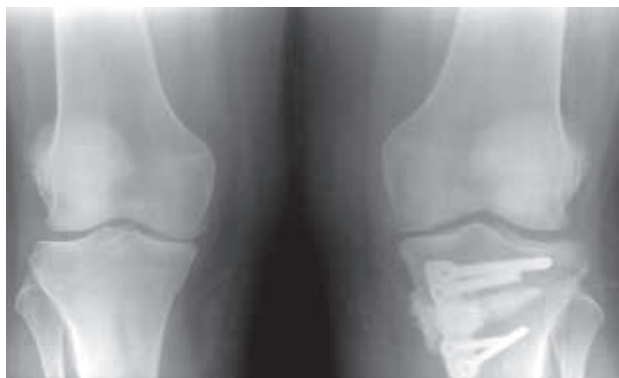

Figura 3: Rx frente postoperatorio inmediato.

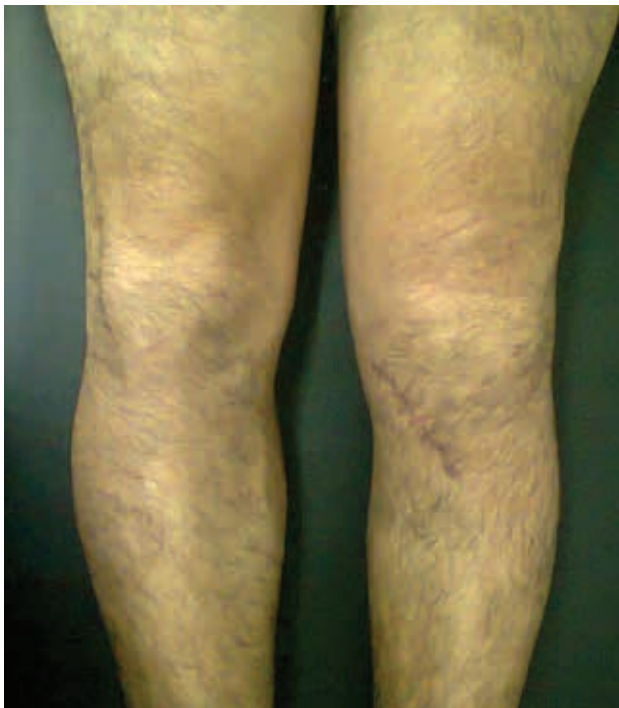
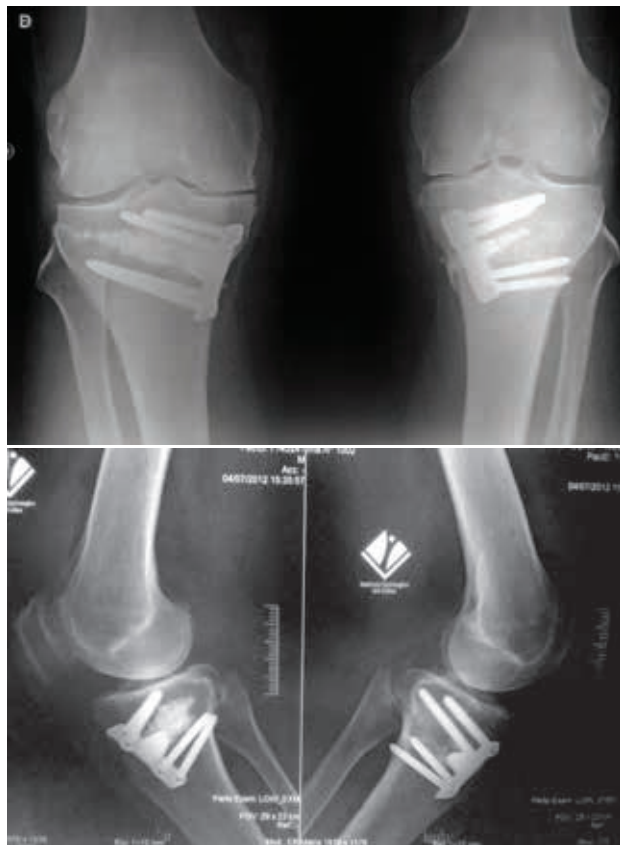
Figura 4: pte postoperatorio alejado sin carga.



Figuras 1 y 2: Par radiológico de osteotomía Puddu bilateral, con sustituto óseo postoperatorio al mes de la segunda osteotomía.

dolor registrado osciló entre 5/10 y 10/10 en el preoperatorio, y en el postoperatorio ningún paciente quedó con dolor residual mayor de 2/10.

Deformidad: Las osteotomías fueron normo correctoras obteniéndose valgo fisiológico (no mayor a 7 grados). En ninguno de los pacientes se registró pérdida de la corrección.

Los signos radiológicos de consolidación de la osteotomía se vieron entre las semanas 6 y la semana 16. Siendo en los pacientes que se utilizó sustituto óseo, entre la semana 6 y la semana 12, y en los que no se utilizó injerto o sustituto entre la semana 10 y la semana 16 (Tabla 1 y 2).

En el grupo que se utilizó el sustituto óseo el tiempo de consolidación fue menor en promedio de 35 días, acortando el tiempo de reinserción a las actividades cotidianas en relación a los pacientes en los que no se utilizó sustituto (Gráfico 3, 4 y 5). 12 pacientes grado II y 16 pacientes grado III. No hubo progresión radiológica de la enfermedad.

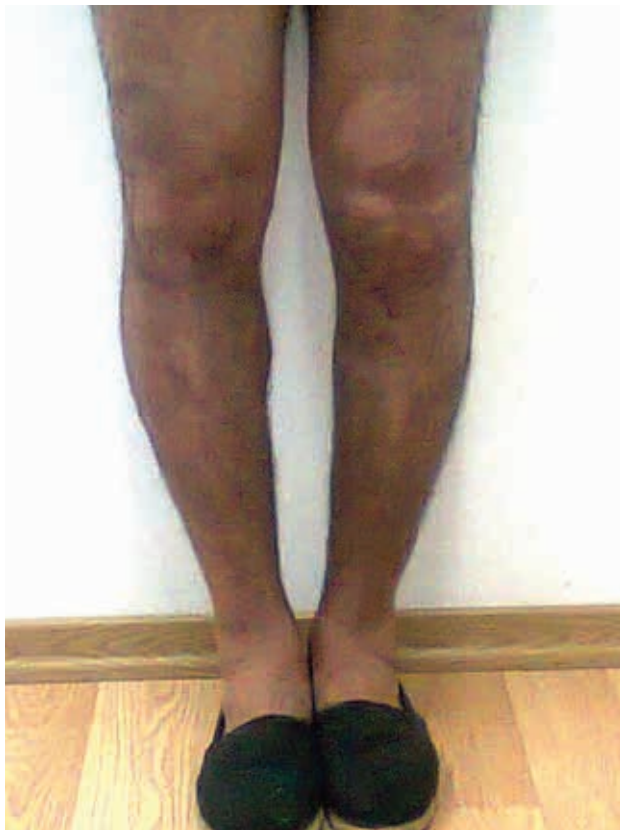

Figura 5: pte postoperatorio alejado con carga.

En el 100 % de los casos se obtuvo consolidación de la osteotomía⁹ (Tabla 3).

Complicaciones

Entre las complicaciones más graves citamos una fractura cortical lateral durante la cirugía por osteotomía insuficiente, antes de colocar los espaciadores (se resolvió con mayor tiempo de inmovilización en el postoperatorio).¹⁰

Dos pacientes sufrieron celulitis superficial (ambos se trataron con antibióticoterapia por vía oral).¹¹

Cuatro pacientes sufrieron intolerancia al material, el cual se retiró al constatar la consolidación de la osteotomía.

No hubo en ninguno de los dos grupos retardos de consolidación ni pseudoartrosis.

No hubo déficit en el rango de movilidad, todos los pacientes lograron extensión completa.

DISCUSIÓN

La utilización de sustitutos óseos ayuda a nuestro propósito,¹² estimulando la formación del callo óseo, disminuyendo el tiempo de consolidación como la aparición de complicaciones, minimizando la agresión al paciente por la toma de injerto.¹³

La utilización del sustituto tiene la ventaja de ser de inmediata obtención y fácil utilización, sin colocación de

TABLA 1: CHI SQUARE DURANTE LA SEXTA SEMANA POST-QUIRURGICA

	Consolidación		Total
	No	Sí	
Sin sust.	7	6	13
Con sust.	2	13	15
Total	9	19	28

CONSOLIDACION SIN SUSTITUTO

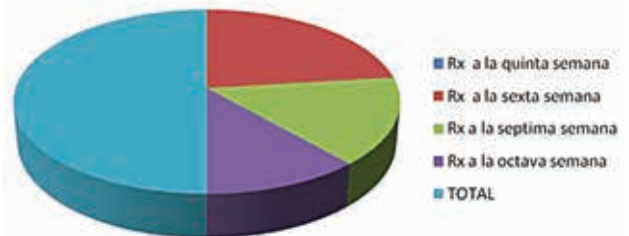


Gráfico 3: Consolidación sin sustituto óseo.

CONSOLIDACION CON SUSTITUTO

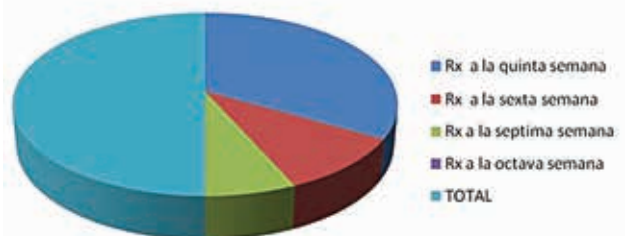


Gráfico 4: Consolidación con sustituto óseo.

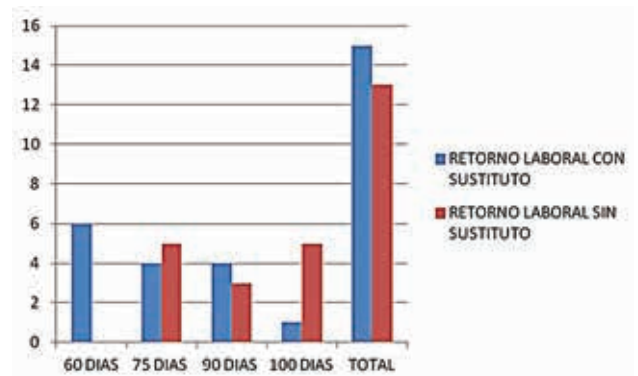


Gráfico 5: retorno laboral.

campos accesorios como en el caso la cresta iliaca, donde no tuvimos ningún rechazo al material ni pseudoartrosis, pero presenta la desventaja del costo que depende de los medios del paciente o la autorización por parte de la obra social, ya que su utilización encarece el procedimiento quirúrgico.

Creemos que su utilización beneficia al paciente,¹⁴ en definitiva abarata los costos postoperatorios disminuyendo las

TABLA 2: CHI-SQUARE TESTS

	Value	df	Asymp. Sig. (2-sided)	Exact Sig. (2-sided)	Exact Sig. (1-sided)
Pearson Chi-Square	5,241A	1	0,022		
Continuity Correction	3,548	1	0,060		
Likelihood Ratio	5,440	1	0,020		
Fisher's Exact Test				0,042	0,029
Linear-by-Linear Association	5,053	1	0,025		
No. of Valid Cases	28				

complicaciones y el tiempo de rehabilitación, permitiendo un retorno laboral rápido, un tema importante considerando el rango etario de nuestros pacientes que va de los 30 a los 50 años, edad de máxima productividad.

Hay muchos colegas que no son adeptos a este tipo de cirugías por creerlas muy agresivas para el paciente. Nosotros consideramos que indicando esta cirugía en el momento preciso, explicando al paciente los beneficios que podemos obtener¹⁵ y por supuesto las complicaciones posibles, preserva el compartimento articular afectado.

La artroscopia previa y la posterior osteotomía, son técnicas demandantes para el cirujano que necesitan de destreza, de experiencia y de una curva de aprendizaje pero que en grupos de trabajo experimentados, y en pacientes que cumplan los requisitos dan un rescate para las articulaciones dañadas, postergando un promedio de entre 5 a 10 años la colocación de una prótesis y mejorando la calidad

de vida.

CONCLUSIONES

El uso de sustituto óseo en osteotomía de adición interna logra conseguir una pronta consolidación acortando los tiempos de rehabilitación y de reinserción laboral. Creemos que nos da más seguridad en el postoperatorio inmediato con resultados satisfactorios, consiguiéndose la consolidación radiológica en todas las osteotomías y no observándose rechazo al sustituto.¹⁶ No obstante la muestra realizada no era muy extensa y no hemos tenido diferencias significativas estadísticamente entre los dos grupos expuestos, debido a que el grupo con sustituto logro el retorno a las tareas laborales en promedio 35 días antes.

BIBLIOGRAFÍA

- Martínez de Albornoz P, Leyes M, López G, Forriol F. Valgus tibial osteotomy in young patients with genu varus and incipient degenerative changes Trauma Fund MAPFRE (2009) Vol 20 nº 3:171-176.
- Fond J, Rodin D, Ahmad S, Nirschl RP. Arthroscopic debridement for the treatment of osteoarthritis of the knee: 2 and 5 year results. Arthroscopy. 2002;18:829-34.
- Alvarez Alejandro, López Carlos, Casanova Morotey Y., García Lorenzo. Tratamiento quirúrgico de la osteoartritis de rodilla. Rev Cubana Ortop Traumatol 2004;18.
- Brinkman JM, Lobenhoffer P, Agneskirchner JD, Staubli AE, Wymenga AB, Van Heerwaarden RJ. Osteotomies around the knee: patient selection, stability of fixation and bone healing in high tibial osteotomies. J Bone Joint Surg (Br) 2008; 90-B:1548-57.
- Koshino T, Murase T, Saito T. Medial opening-wedge high tibial osteotomy with use of porous hydroxyapatite to treat medial compartment osteoarthritis of the knee. J Bone Joint Surg Am. 2003;85:78-85.
- Maciel Miguel, Moreira J, Lugo R. Revista de Posgrado de la VIa Cátedra de Medicina -2005 - Nº 142, 32-34.
- Arcuri F, Abalo E, Barclay F. Uso de escores para evaluación de resultados en cirugía del Ligamento Cruzado Anterior Artroscopia Revista virtual AAA Volumen 17 - Número 3.
- Hohmann Erik, Bryant A. y Imhoff A. The effect of closed wedge high tibial osteotomy on tibial slope: a radiographic study Knee Surg Sports Traumatol Arthrosc 2006; 14:454-9.
- Ahlbäck S. Osteoarthritis of the knee. A radiographic investigation. Acta Radiol Diagn. 1968(Stock); Suppl:27:77-2.
- León De Los Ríos G, León Saavedra Abadía, Palacios J. Osteotomía tibial valguizante de apertura. Revista Colombiana de Traumatología. Volumen 19 - No. 1, marzo de 2005, 35-39.
- Bruce S. Miller, M.D., M.S., Brian Downie, P.A.-C., M.S., E. Barry McDonough, M.D., Edward M. Wojtys, M.D. Arthroscopy: The Journal of Arthroscopic and related Surgery. Complications After Medial Opening Wedge High Tibial Osteotomy. Volumen 25, issue 6, pages 639-646, June 2009.
- Sarabia-Condes J, Hernández-García C, Martín-Ferrero M, Opening-wedge valgus high tibial osteotomy with tricalcium phosphate Revista de Ortopedia y Traumatología de España Volume 51, Issue 4, August 2007, Pages 182-187.
- Steffen Schröter, M.D., Christoph E. Gonser, M.D., Lukas Konstantinidis, M.D., Peter Helwig, M.D., Dirk Albrecht, M.D. Arthroscopy: High Complication Rate After Biplanar Open Wedge High Tibial Osteotomy Stabilized With a New Spacer Plate (Position HTO Plate) Without Bone Substitute. The Journal of Arthroscopic and Related Surgery. Volume 27, Issue 5 , Pages 644-652, May 2011.
- P. Hernigou, W. Ma. Open wedge tibial osteotomy with acrylic bone cement as bone substitute. Journal Article The Knee (impact factor: 1.74). 07/2001; 8(2):103-10.
- Tomihisa Koshino, MD, PhD; Tomoo Murase, MD, PhD; Tomoyuki Saito, PhD. Media Opening-Wedge High Tibial Osteotomy with Use of Porous Hydroxyapatite to treat Medial Compartment Osteoarthritis of the Knee. J Bone Joint Surg Am, 2003 Ene 01, 85 (1) :78-85.
- Robert D.A. Gaasbeek, Hanneke G. Toonen, Ronald J. van Heerwaarden, Pieter Buma Mechanism of bone incorporation of β -TCP bone substitute in open wedge tibial osteotomy in patients. Biomaterials. Volume 26, Issue 33, November 2005, Pages 6713-6719.