

# Centralización meniscal con un *tape* único y doble túnel tibial: una técnica simple y de bajo costo en la reparación de raíz meniscal medial

Daniel F. Veloz Serrano,<sup>®</sup> Gonzalo Quiroga<sup>®</sup>

Hospital Británico de Buenos Aires. Buenos Aires, Argentina

## RESUMEN

Las roturas de raíz meniscal posterior medial alteran la biomecánica de la rodilla y se asocian a extrusión meniscal, condición vinculada a progresión acelerada hacia artrosis. Aunque la reparación anatómica de la raíz constituye el tratamiento estándar, diversos estudios han demostrado que no siempre corrige la extrusión residual, lo que limita el efecto condroprotector de la reparación. Para enfrentar este problema, se han desarrollado técnicas de centralización meniscal con resultados alentadores, aunque con limitaciones en reproducibilidad y costo.

En esta nota técnica presentamos una técnica de centralización meniscal asociada a reparación de raíz, basada en el uso de agujas espinales y un *tape* de alta resistencia. Este método evita implantes en el ligamento meniscotibial, proporciona un amplio punto de apoyo extracapsular y emplea instrumental estándar, lo que la hace reproducible y de bajo costo y la diferencia de técnicas descriptas previamente. Se espera que esta estrategia optimice la reducción de la extrusión, disminuya el riesgo de fallo por “cutting-out” y facilite su aplicación en contextos de recursos limitados.

**Palabras clave:** Raíz meniscal; Extrusión meniscal; Centralización meniscal; Doble túnel tibial

**Nivel de evidencia:** V. Opinión de Experto

*Meniscal Centralization with a Single Tape and Double Tibial Tunnel: A simple and low-cost Technique for Medial Meniscal Root Repair*

## ABSTRACT

Medial posterior meniscal root tears alter knee biomechanics and are associated with meniscal extrusion; a condition linked to accelerated progression to osteoarthritis. While anatomic root repair is the standard treatment, several studies have shown that it does not consistently correct residual extrusion, which limits the repair's chondroprotective effect. To address this limitation, meniscal centralization techniques have been developed with encouraging results, though with limitations in reproducibility and cost.

In this technical note, we present a novel meniscal centralization technique combined with a root repair, which utilizes spinal needles, a high-strength tape approach. This method avoids implants within the meniscotibial ligament, provides a broad extracapsular support point, and uses standard instrumentation, making it reproducible, and cost-effective. This strategy is expected to optimize the reduction of extrusion, decrease the risk of cutting-out failure, and facilitate its use in resource-limited settings.

**Keywords:** Meniscal root; Meniscal extrusion; Meniscal centralization; Double tibial tunnel

**Level of evidence:** V. Expert opinion

Autor de correspondencia: Daniel F. Veloz Serrano, [dveloz@hbritanico.com.ar](mailto:dveloz@hbritanico.com.ar)

Recibido: 27/08/2025 Aceptado: 5/02/2025 Publicado: 1/04/2026

DOI: <https://doi.org/10.63403/re.v33i1.452>

Cómo citar: Veloz Serrano DF, Quiroga G. Centralización meniscal con un *tape* único y doble túnel tibial: una técnica simple y de bajo costo en la reparación de raíz meniscal medial. *Relart* 2026;33(1): 80-84. DOI: <https://doi.org/10.63403/re.v33i1.452>

## INTRODUCCIÓN

El menisco desempeña un papel crucial en la absorción de cargas, la estabilidad de rodilla y la conversión de fuerzas axiales en tensiones circunferenciales (“*hoop strain*”).<sup>1</sup> Su disfunción por degeneración, roturas o extrusión genera sobrecarga articular y es un factor clave en la génesis de la osteoartritis precoz.<sup>2</sup>

Las roturas de raíz meniscal posterior, especialmente las del menisco medial, producen una alteración crítica del compartimento tibiofemoral, con consecuencias biomecánicas equivalentes a una meniscectomía total.<sup>2</sup> La extrusión meniscal, hallazgo característico en este escenario, se asocia a pérdida acelerada de volumen de cartilago y a un mayor riesgo de progresión hacia artrosis sintomática.<sup>3</sup> Incluso en rodillas sin artrosis radiográfica, la extrusión medial promedio alcanza valores cercanos al umbral patológico de 3 mm, lo que resalta su rol temprano en la cascada degenerativa.<sup>4</sup>

Aunque la reparación anatómica de la raíz es el tratamiento estándar, múltiples estudios han demostrado que no siempre corrige la extrusión residual.<sup>5</sup> Este hallazgo es clínicamente relevante dado que la persistencia de la extrusión compromete los resultados clínicos incluso cuando la raíz cicatriza.<sup>3</sup> Para enfrentar esta limitación, se han desarrollado técnicas de centralización meniscal, las cuales buscan reposicionar el menisco sobre el platillo tibial.<sup>6</sup> Datos biomecánicos y clínicos sugieren que la centralización disminuye las presiones de contacto y mejora la función condroprotectora.<sup>7</sup>

En este contexto, presentamos una técnica de centralización meniscal utilizando instrumental estándar (agujas espinales y *tapes*) y túneles tibiales dobles. Esta técnica proporciona un amplio punto de apoyo extracapsular y evita implantes en el ligamento meniscotibial que aumentan el costo. Asimismo, constituye una modificación simplificada de las técnicas de centralización previamente descritas<sup>8</sup> y propone una solución accesible y eficaz a los desafíos de la centralización convencional.

## TÉCNICA QUIRÚRGICA

El paciente es colocado en decúbito supino bajo anestesia regional o general. Se aplica un manguito hemostático en la raíz del muslo y la pierna se posiciona en 90° de flexión sobre la mesa quirúrgica para alejar y proteger el nervio safeno. Se prepara el campo quirúrgico desde la mitad del muslo hasta el pie, utilizando campos estériles. Esta preparación estándar garantiza un adecuado acceso al compartimento medial y lateral durante la artroscopia.

Luego se continúa con la creación de portales artroscópicos estándar anterolateral (visualización) y anteromedial (trabajo). Con un artroscopio de 30° se realiza artroscopia diagnóstica sistemática, mediante la que se confirma la presencia de una rotura radial de raíz meniscal posterior con extrusión. Los bordes lesionados del menisco se debridan cuidadosamente y se prepara la huella de la raíz en el platillo tibial. De verse necesario, se puede realizar un *pie-crust* del ligamento colateral medial para mejorar la visualización y movimiento en el compartimento medial. A continuación, se confeccionan dos túneles tibiales utilizando la guía tibial del LCA (preferentemente pediátrica de perfil bajo) o bien la guía específica para raíz meniscal (Tabla 1).

### Confección de túneles tibiales

- Túnel de raíz:** se realiza con guía tibial de LCA (pediátrica) o guía específica de raíz meniscal, con un ángulo de 50°. Se perfora con aguja guía de 2.4 mm y se fresa con broca canulada de 4.5 mm. A través del túnel se deja un sistema de pase de sutura (FiberStick®, Arthrex, Naples, FL. EE. UU.) o aguja pasatendón invertida.
- Túnel de centralización:** se efectúa con la misma guía regulada a 70° para evitar confluencia de túneles, dirigida al platillo tibial medial en la zona de máxima extrusión (entre el borde anterior del LCM y 2 cm posteriores). También se introduce un hilo guía de tracción para uso posterior.

Tabla 1. Ventajas y riesgos

Ventajas	Riesgos
<ul style="list-style-type: none"> <li>• Usar la guía pediátrica del LCA o la guía de raíz para ángulos más precisos.</li> <li>• Mantener las agujas estrictamente craneocaudales y convergentes para que emerjan bajo el menisco.</li> <li>• Se recomienda mantener la incisión medial mínima (<math>\approx 1.5</math> cm) centrada entre ambas agujas y realizar una disección roma y por planos.</li> <li>• Un <i>tape</i> único permite un soporte extracapsular amplio y uniforme.</li> <li>• Tensionar raíz y centralización de manera alternada para evitar sobrecorrección.</li> </ul>	<ul style="list-style-type: none"> <li>• Riesgo de lesionar la rama infrapatelar del safeno en la incisión medial si no se disecciona por planos.</li> <li>• Túnel tibial demasiado anterior o con ángulo insuficiente compromete la fijación.</li> <li>• Agujas mal orientadas pueden cortar el menisco o dejar un punto de apoyo deficiente.</li> <li>• Sobretensar la centralización puede limitar la movilidad meniscal fisiológica.</li> </ul>

Para la reparación de la raíz, se emplea un pasador de sutura (Knee Scorpion®, Arthrex, Naples, FL, EE. UU.) a través del portal anteromedial, colocando un *tape* en configuración tipo *luggage-tag*. Este se redirige a través del túnel de raíz y se deja listo para su tensado final. La centralización meniscal se realiza de la siguiente manera (Fig. 1):

1. Se introducen 2 agujas espinales 18G en dirección fuera-dentro, horizontales y paralelas al cuerpo meniscal medial. Es fundamental que las agujas se introduzcan de forma convergente y en dirección estrictamente craneocaudal con un ángulo de entrada de 30°, de manera que ambas puntas emerjan por debajo del menisco asegurando un anclaje estable y evitando daño en el cuerpo meniscal.
2. A través de cada aguja se pasa una sutura de PDS, que se recupera por el portal anteromedial. Luego se practica una incisión medial mínima (1.5 cm) centrada entre ambas agujas. Se disecciona cuidadosamente por planos hasta cápsula y se exteriorizan ambos PDS.
3. Se utiliza un único *tape* de alta resistencia de 2 mm (FiberTape®), cuyos dos extremos se atan respectivamente a los PDS, permitiendo traccionar ambos cabos de manera simétrica desde el portal anteromedial, de manera que el *tape* quede alojado por debajo del cuerpo meniscal creando un punto de apoyo extracapsular amplio sin necesidad de implantes en el ligamento meniscotibial (Fig. 2).

4. Ambos extremos del *tape* se redirigen a través del túnel de centralización y se exteriorizan en la cortical tibial anterior (Fig. 3).

En la fijación final, se pueden seguir 2 secuencias:

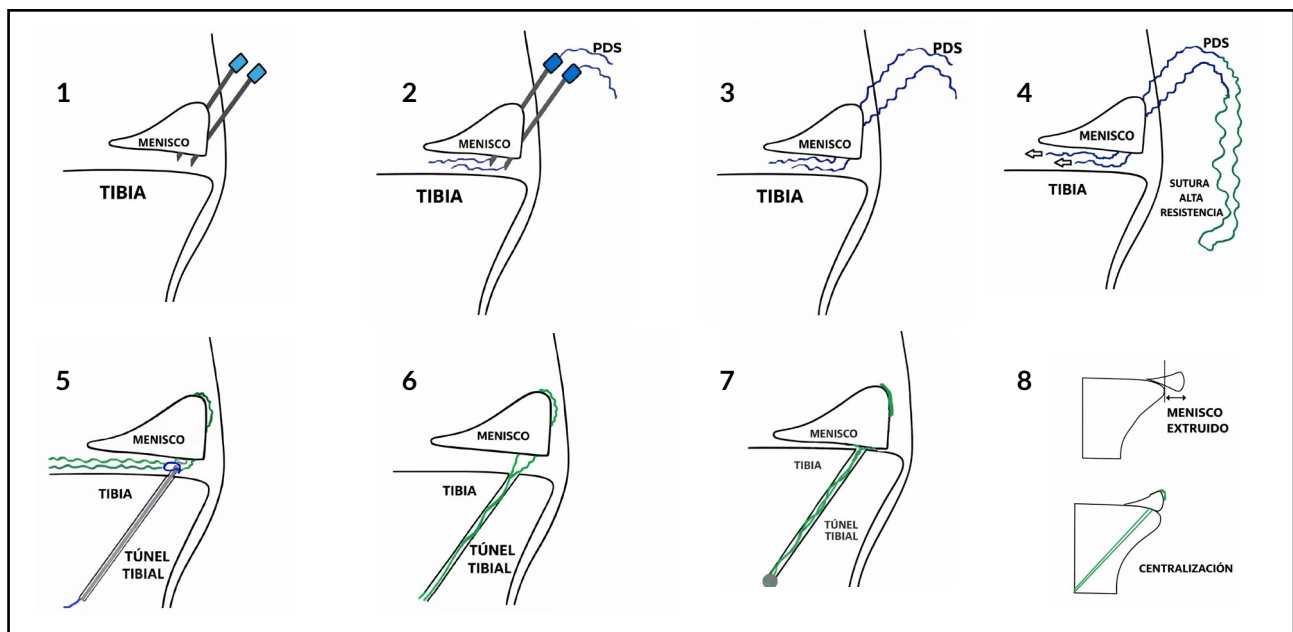
**Opción A:** primero se tensan y fijan las suturas de raíz sobre un botón cortical de 15 mm, y luego se tensan los *tapes* de centralización, asegurándolos con un anclaje sin nudos de 4.75 mm o un botón cortical, según disponibilidad.

**Opción B:** si la extrusión interfiere con la reducción, se tensan primero las suturas de centralización y luego las de raíz.

Finalmente, se puede realizar microfractura en la escotadura intercondílea para estimular la cicatrización biológica.

### Rehabilitación

Se le indica al paciente que no apoye peso sobre la pierna operada por 6 semanas. Deberá llevar un inmovilizador con bisagras durante 2 semanas, manteniéndola fija en su máxima extensión, y solo se retirará para hacer ejercicios de movimiento. Durante este período inicial, se enfocará en ejercicios activos de estiramiento para fortalecer la rodilla y prevenir la pérdida de masa muscular. Una vez que pasen las 6 semanas, podrá empezar a apoyar todo su peso y a realizar movimientos completos con la rodilla.



**Figura 1.** Centralización meniscal con agujas espinales convergentes y fijación transtibial con *tape* (esquema paso a paso). (1) Introducción de dos agujas espinales desde fuera-dentro, convergentes y en dirección estrictamente craneocaudal, con  $\approx 30^\circ$  de angulación respecto a la piel, paralelas al cuerpo meniscal. (2) Paso de 2 suturas PDS a través de las agujas. (3) Rescate de los PDS por el portal anteromedial y miniincisión medial ( $\approx 1.5$  cm) centrada entre ambas agujas para exteriorizarlos por cápsula. (4) Anudado de un único *tape* de alta resistencia a ambos PDS y naveteo del *tape* por debajo del cuerpo meniscal para generar un punto de apoyo extracapsular amplio. (5) Confección del túnel tibial de centralización y recuperación del/los cabos con *suture retriever* desde la cortical tibial anterior. (6) Paso del *tape* a través del túnel tibial de centralización hacia la cortical anterior. (7) Tensado secuencial y fijación (botón cortical o anclaje sin nudos) con el menisco ya centralizado sobre el platillo tibial. (8) Esquema comparativo: menisco extruido (arriba) y menisco centralizado tras la fijación transtibial con *tape* (abajo). (Figura de producción propia).

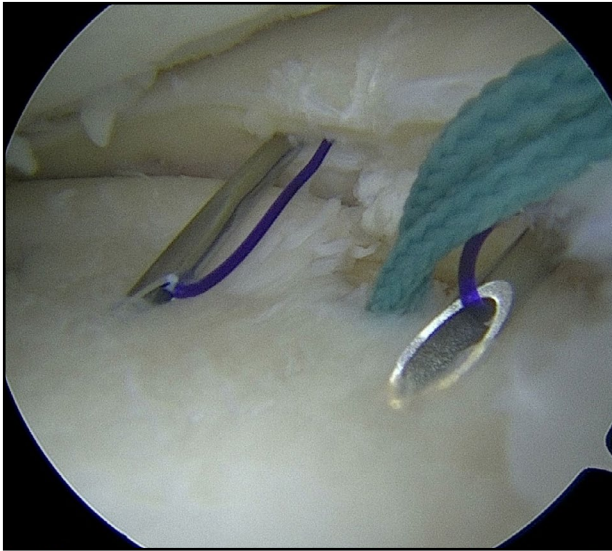


Figura 2. Abbot cath con PDS para ubicación de *tape*/cincha y túnel tibial con reparo pasasutura.

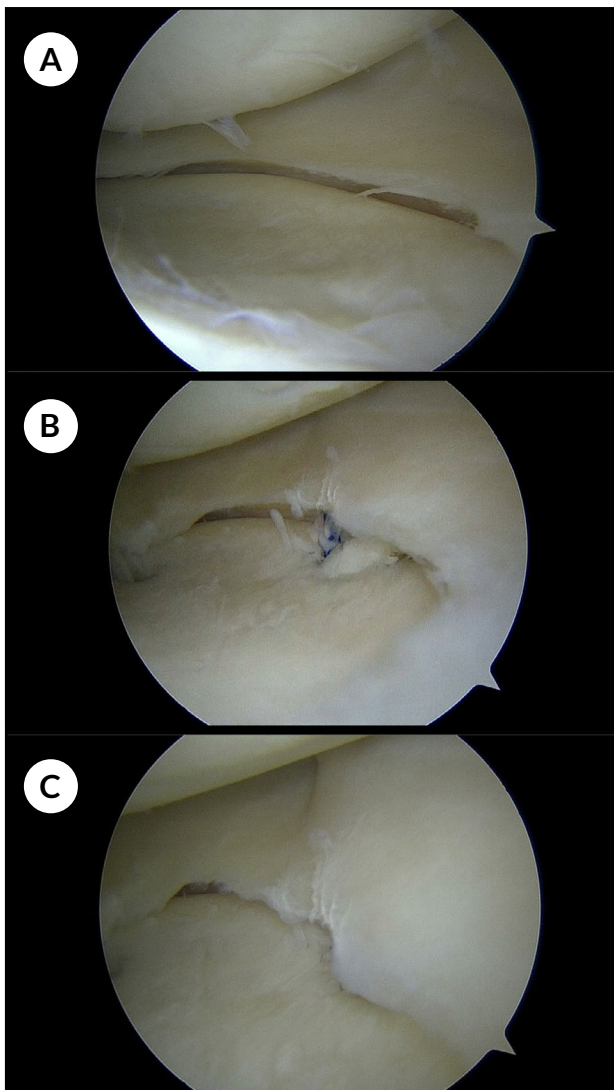


Figura 3. A) Menisco extruido. B) Paso de suturas por túnel tibial. C) Menisco centralizado.

## DISCUSIÓN

El impacto biomecánico de las roturas de raíz posterior, equiparable a una meniscectomía total, ha sido ampliamente documentado, y constituye la base para el desarrollo de estrategias que, además de reparar la raíz, buscan corregir la extrusión residual y disminuir la progresión hacia artrosis precoz.<sup>2</sup> Aunque la reparación anatómica es el estándar actual, se ha demostrado que no siempre corrige la extrusión meniscal residual.<sup>5</sup> Este hallazgo es clínicamente relevante, ya que la extrusión constituye un factor independiente de degeneración del cartílago y progresión de la artrosis sintomática.<sup>3</sup>

Para abordar este problema, se han desarrollado diferentes técnicas de centralización meniscal. Estudios han demostrado que la centralización puede reducir de manera significativa las presiones de contacto en el compartimento medial y restaurar la función condroprotectora del menisco.<sup>3</sup> Descripciones recientes incluyen el uso de túneles tibiales adicionales combinados con suturas de menisco,<sup>5</sup> anclajes sobre el ligamento meniscotibial<sup>6</sup> y técnicas con implantes todo-adentro.<sup>8</sup> Aunque eficaces, estos métodos suelen requerir instrumental específico, múltiples implantes o presentan un costo elevado, lo que limita su aplicación en algunos contextos.<sup>8</sup>

La técnica que presentamos introduce varias ventajas frente a las alternativas existentes. En primer lugar, emplea instrumental económico y de uso rutinario (aguja espinal, guías tibiales de LCA, *tapes*), lo que la hace reproducible y accesible en diferentes entornos quirúrgicos. En segundo lugar, evita la necesidad de colocar anclajes en el ligamento meniscotibial, disminuyendo el riesgo de daño capsular. Finalmente, a diferencia de las suturas al menisco o de los anclajes aislados, el uso de un *tape* único a nivel del cuerpo meniscal genera un punto de apoyo extracapsular amplio.<sup>6</sup> Nuestra hipótesis es que, desde el punto de vista biomecánico, el uso de un *tape* único ofrece ventajas frente a suturas puntuales o anclajes aislados: mientras estas concentrarían la carga en un área reducida, con riesgo de "cutting-out", el *tape* actúa como una banda ancha que distribuye las fuerzas sobre un segmento mayor del complejo capsulomeniscal. Esta distribución homogénea podría mejorar la estabilidad de la reducción y aumentar la durabilidad de la fijación frente a cargas repetitivas, en concordancia con estudios que muestran que la centralización adicional disminuye las presiones de contacto y aumenta la carga soportada por el menisco.<sup>3</sup>

## Limitaciones

Esta técnica también presenta limitaciones. La confección de 2 túneles tibiales incrementa el riesgo de confluencia, especialmente en pacientes con hueso osteoporótico. Además, la correcta orientación convergente y craneocaudal de las agujas espinales requiere una curva de aprendizaje que podría limitar su adopción inicial. Asimismo, la ausencia de validación clínica o experimental constituye otra limitación relevante.

Finalmente, aún no existen estudios clínicos a largo plazo que comparen directamente esta técnica con las previamente publicadas. La centralización meniscal mediante doble túnel tibial y *tape* único constituye una técnica sencilla, económica y reproducible, que complementa la reparación anatómica de raíz y busca reducir la extrusión residual. El amplio punto de apoyo extracapsular obtenido con el *tape* podría proporcionar una reducción más efectiva y estable de la extrusión en comparación con técnicas con suturas puntuales o anclajes aislados. No obstante, se requieren estudios biomecánicos y clínicos a largo plazo para validar su eficacia y durabilidad.

**Contribuciones de autoría:** Conceptualización, Investigación, Redacción – revisión y edición (DVS, GQ). Metodología, Supervisión, Redacción – borrador original (DVS).

**Conflictos de intereses:** los autores declaran no tener conflictos de interés relacionados con este estudio.

**Financiamiento:** los autores declaran que no hubo financiamiento para la realización de este estudio.

---

## REFERENCIAS

1. Okazaki Y, Furumatsu T, Okazaki R, et al. Time-dependent increase in medial meniscus extrusion after medial meniscus posterior root tear analyzed by using magnetic resonance imaging. *Knee Surg Relat Res.* 2019;31(2):120-125. doi: <https://doi.org/10.5792/ksrr.18.059>.
2. Krych AJ, LaPrade MD, Hevesi M, et al. Investigating the chronology of meniscus root tears: do medial meniscus posterior root tears cause extrusion or the other way around? *Orthop J Sports Med.* 2020;8(11):2325967120961368. doi: <https://doi.org/10.1177/2325967120961368>.
3. Moon HS, Jung M, Choi CH, et al. Increased meniscal extrusion at 1 year after surgery is associated with a lower likelihood of substantial mid-term patient-perceived improvement after medial meniscal root tear repair. *Arthroscopy.* 2025;41(12):5181-5190. e2. doi: <https://doi.org/10.1016/j.arthro.2025.04.058>.
4. Svensson F, Felson DT, Zhang F, et al. Meniscal body extrusion and cartilage coverage in middle-aged and elderly without radiographic knee osteoarthritis. *Eur Radiol.* 2019;29(4):1848-1854. doi: <https://doi.org/10.1007/s00330-018-5741-3>.
5. Leafblad ND, Smith PA, Stuart MJ, Krych AJ. Arthroscopic centralization of the extruded medial meniscus. *Arthrosc Tech.* 2020;10(1):e43-e48. doi: <https://doi.org/10.1016/j.eats.2020.09.005>.
6. Wu TY. Arthroscopic medial meniscus posterior root repair with centralization using knotless suture anchors. *Arthrosc Tech.* 2022;11(4):e661-e668. doi: <https://doi.org/10.1016/j.eats.2021.12.019>.
7. Mameri ES, Kerzner B, Jackson GR, et al. Top ten pearls for a successful transtibial pull-out repair of medial meniscal posterior root tears with a concomitant centralization stitch. *Arthrosc Tech.* 2023;12(7):e1039-e1049. doi: <https://doi.org/10.1016/j.eats.2023.02.053>.
8. Jabara J, Trotter M, Confino JE, LaRoque E, Colyvas N. Simplified centralization technique with dual-tunnel meniscal root repair. *Arthrosc Tech.* 2025;14(8):103709. doi: <https://doi.org/10.1016/j.eats.2025.103709>.